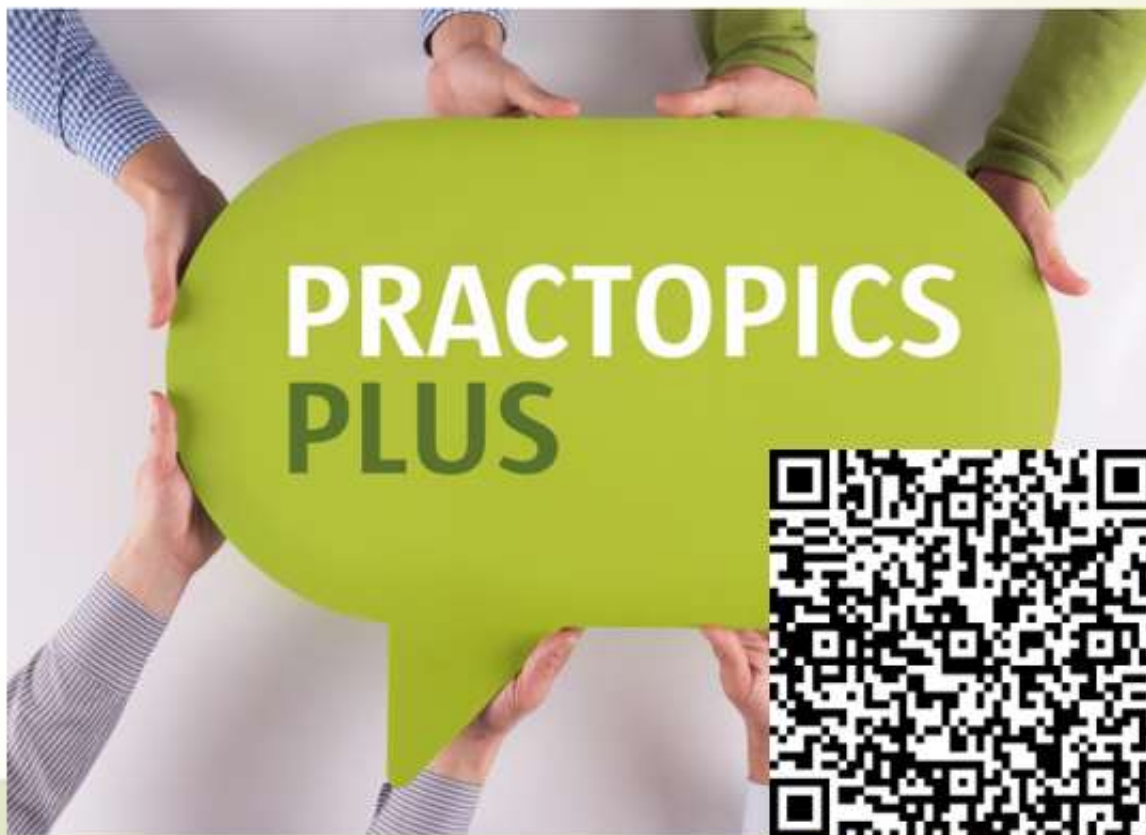

Welkom



Even geduld...onze online sessie start vrijdag 10 december om 12:30 uur. Je kan je alvast aanmelden, vul het formulier in door onderstaande link over te nemen of de qr-code te scannen.

<https://forms.office.com/r/tYHzuLXgyn>

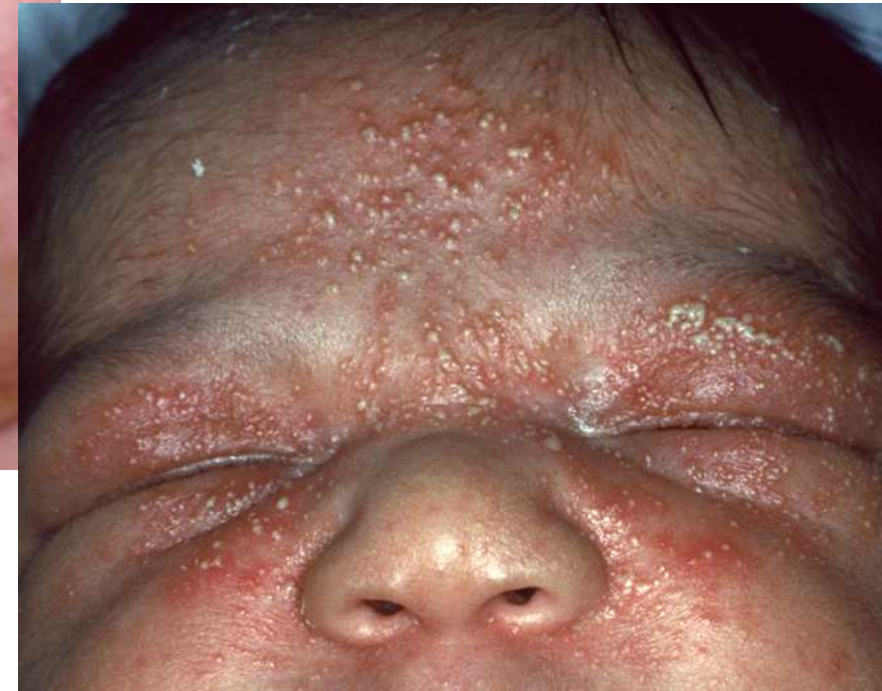
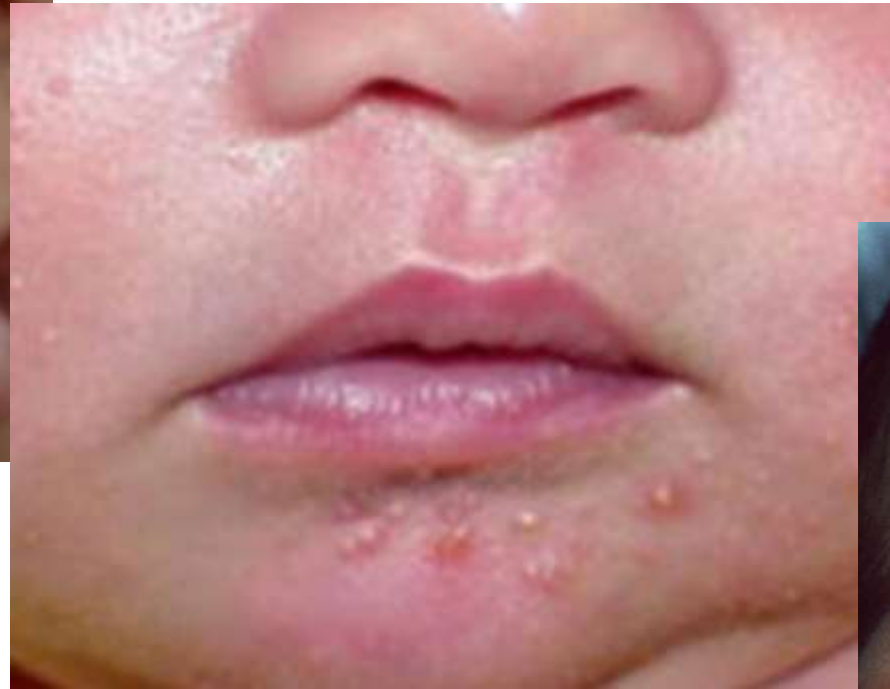
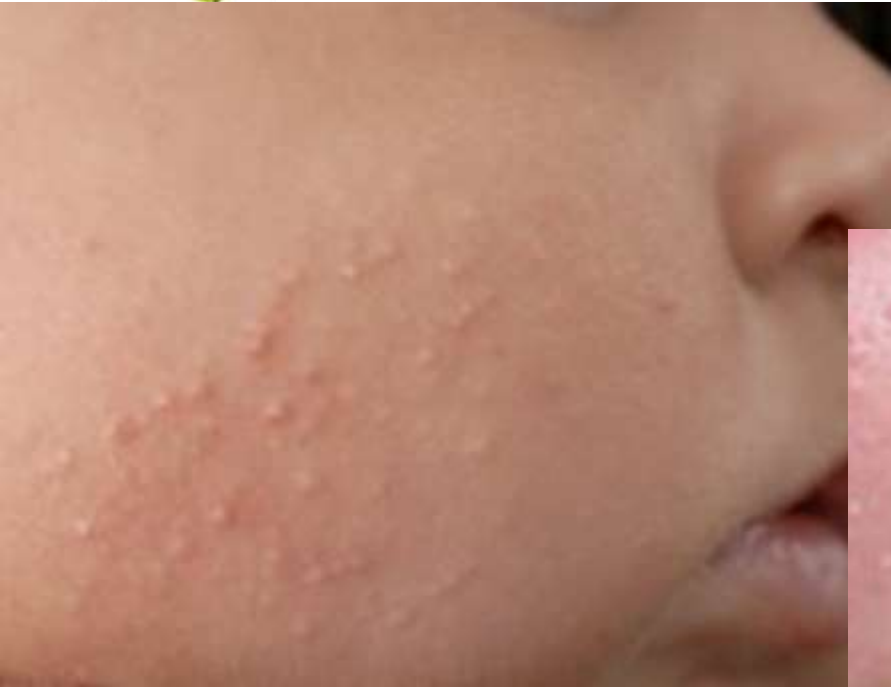Huiduitslag bij de pasgeborene

Dr. Daphnée Ophoff
Kinderarts Sint-Vincentius



Acné neonatorum



Acné neonatorum



~acné vulgaris adolescenten

Wat: Papels – pustels – comedonen

Waar: Vnl thv hoofd

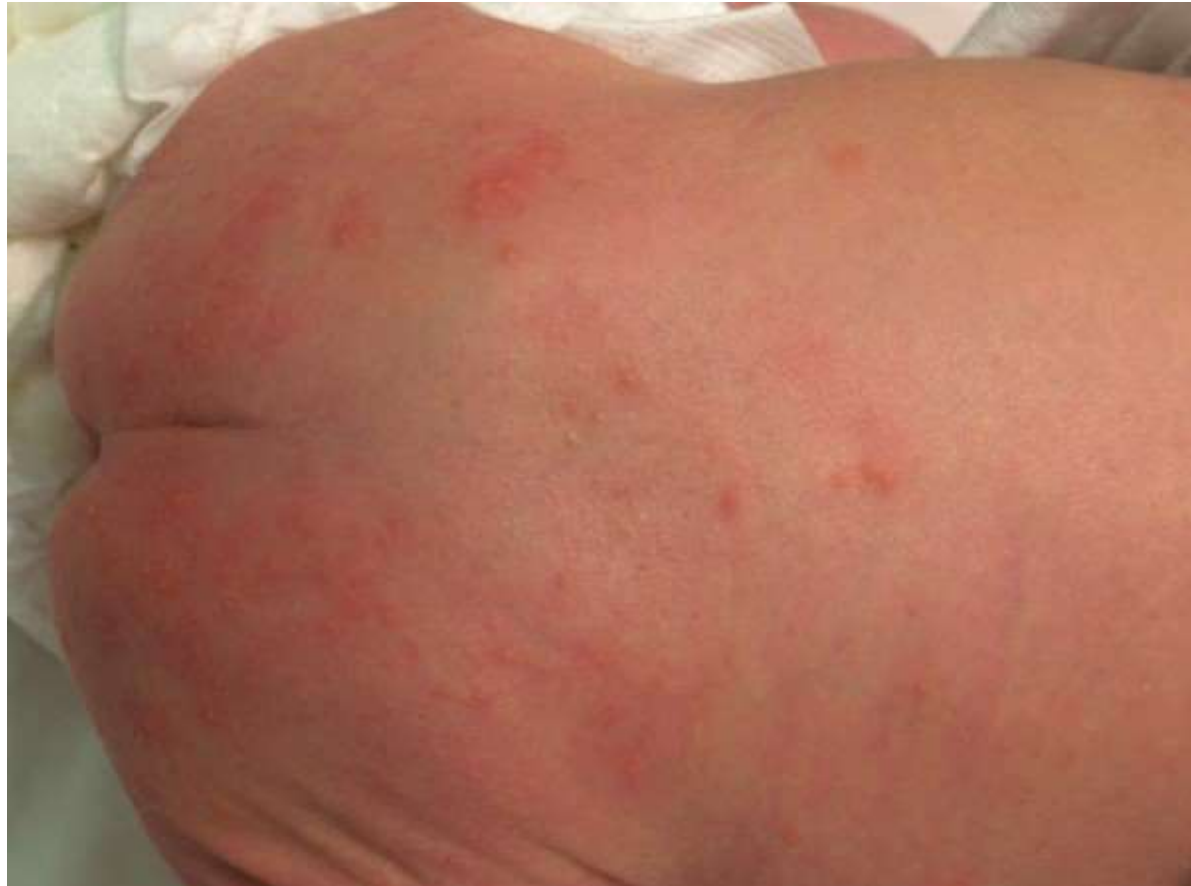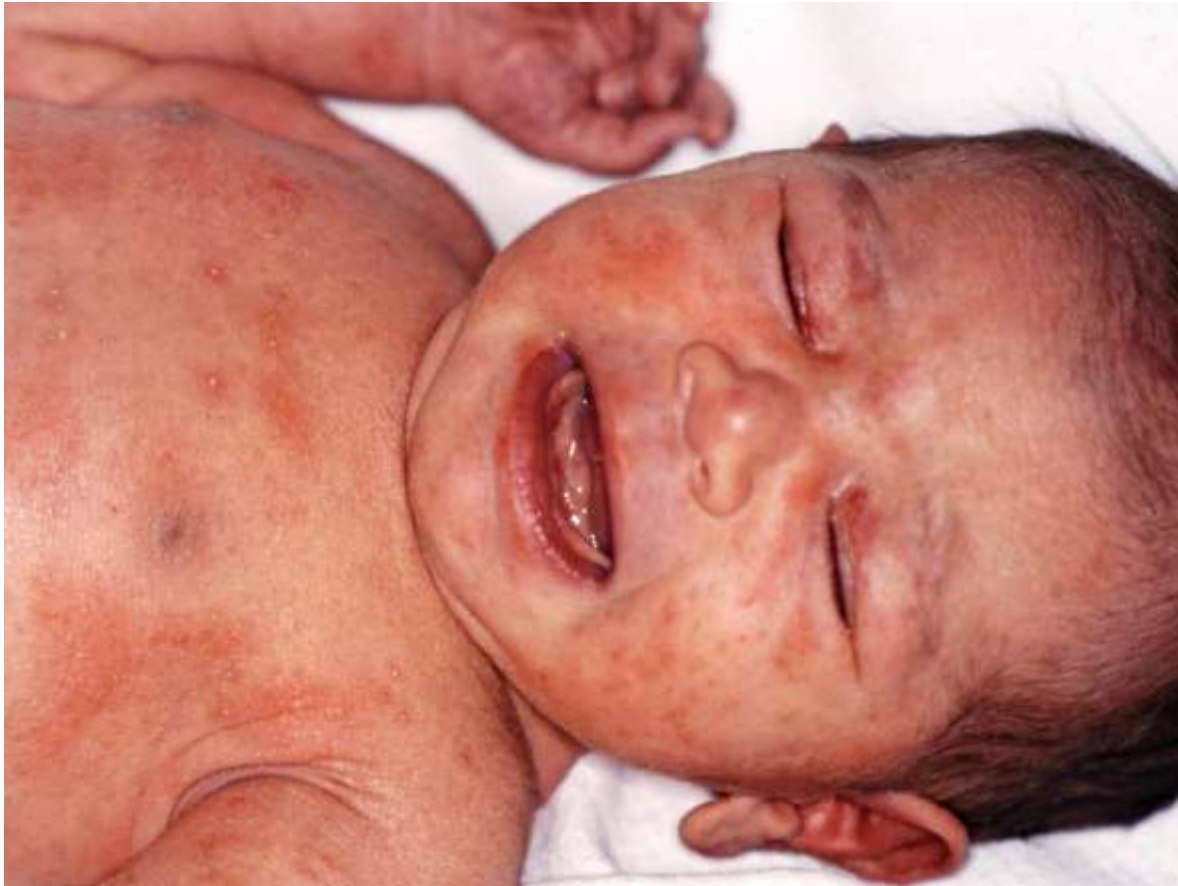Wanneer: Enkele weken na de geboorte

Beloop: spontane regressie na enkele weken-maanden

Behandeling: geen



Erythema toxicum



Erythema toxicum



Wat: Pustels – papels – erythemateuze macula

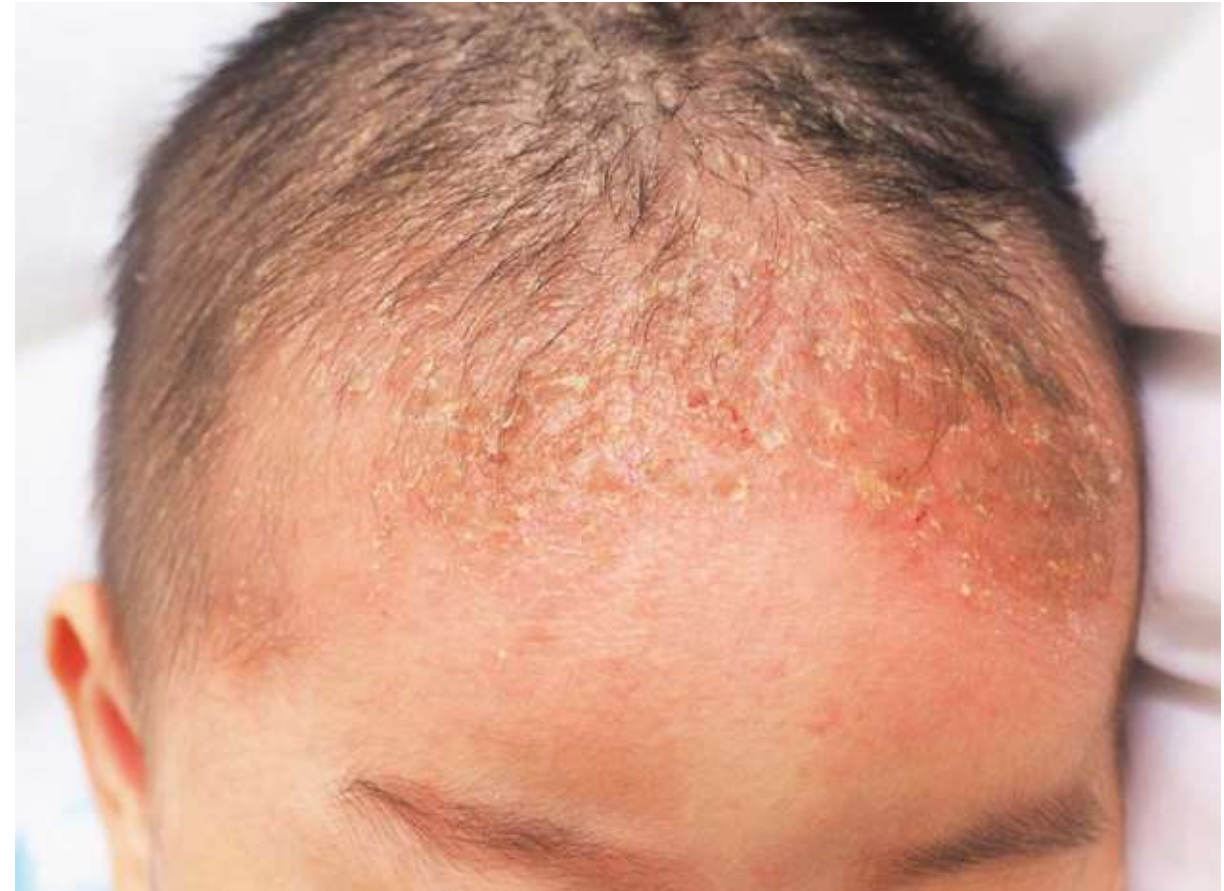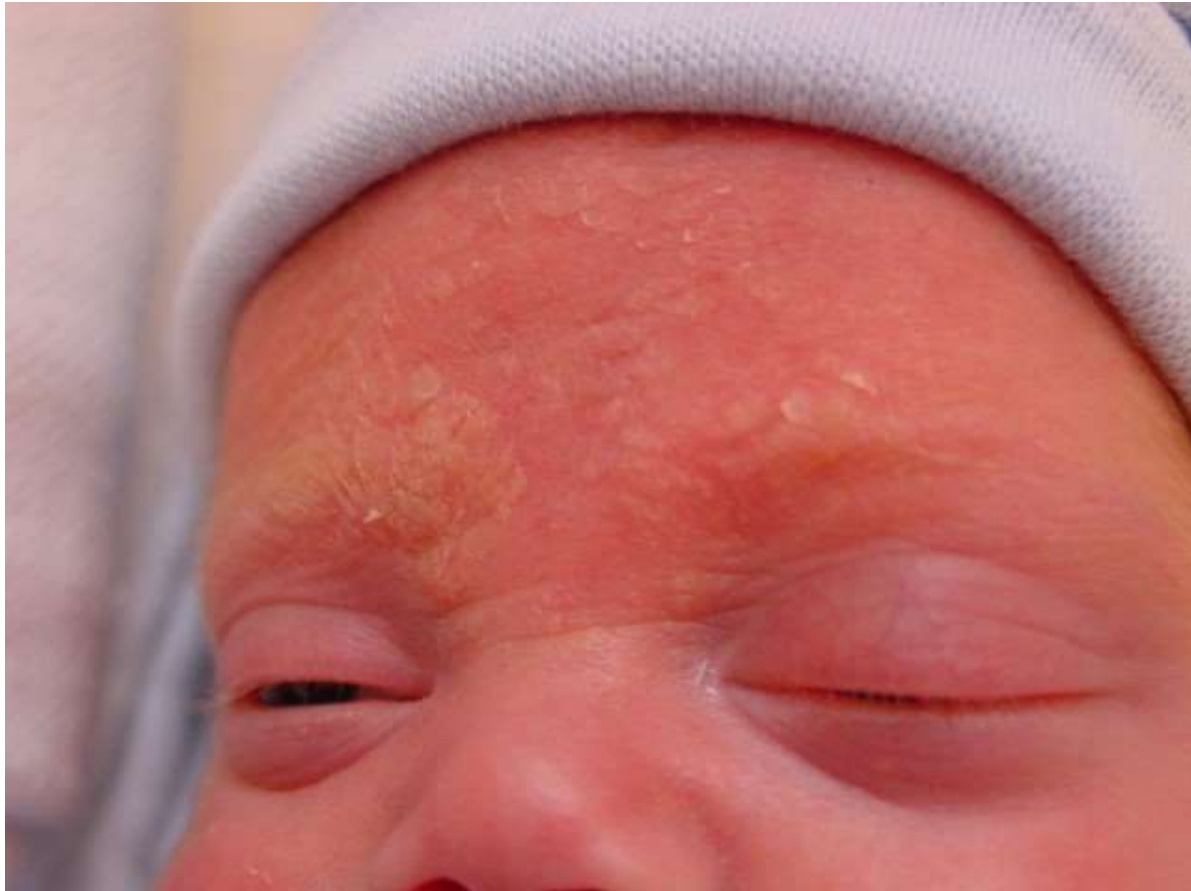Waar: gezicht, romp, bovenarmen, billen
niet op handpalmen en voetzolen

Wanneer: eerste 2 weken na geboorte, vaak dag 1-3

Beloop: spontane regressie na enkele dagen-weken

Behandeling: geen

Seborroisch eczeem capitis



Seborroisch eczeem capitis



~ melkkorstjes, berg

Wat: gele schilfering

Waar: behaarde hoofdhuid

Wanneer: zuigelingen, piek rond 3 maanden

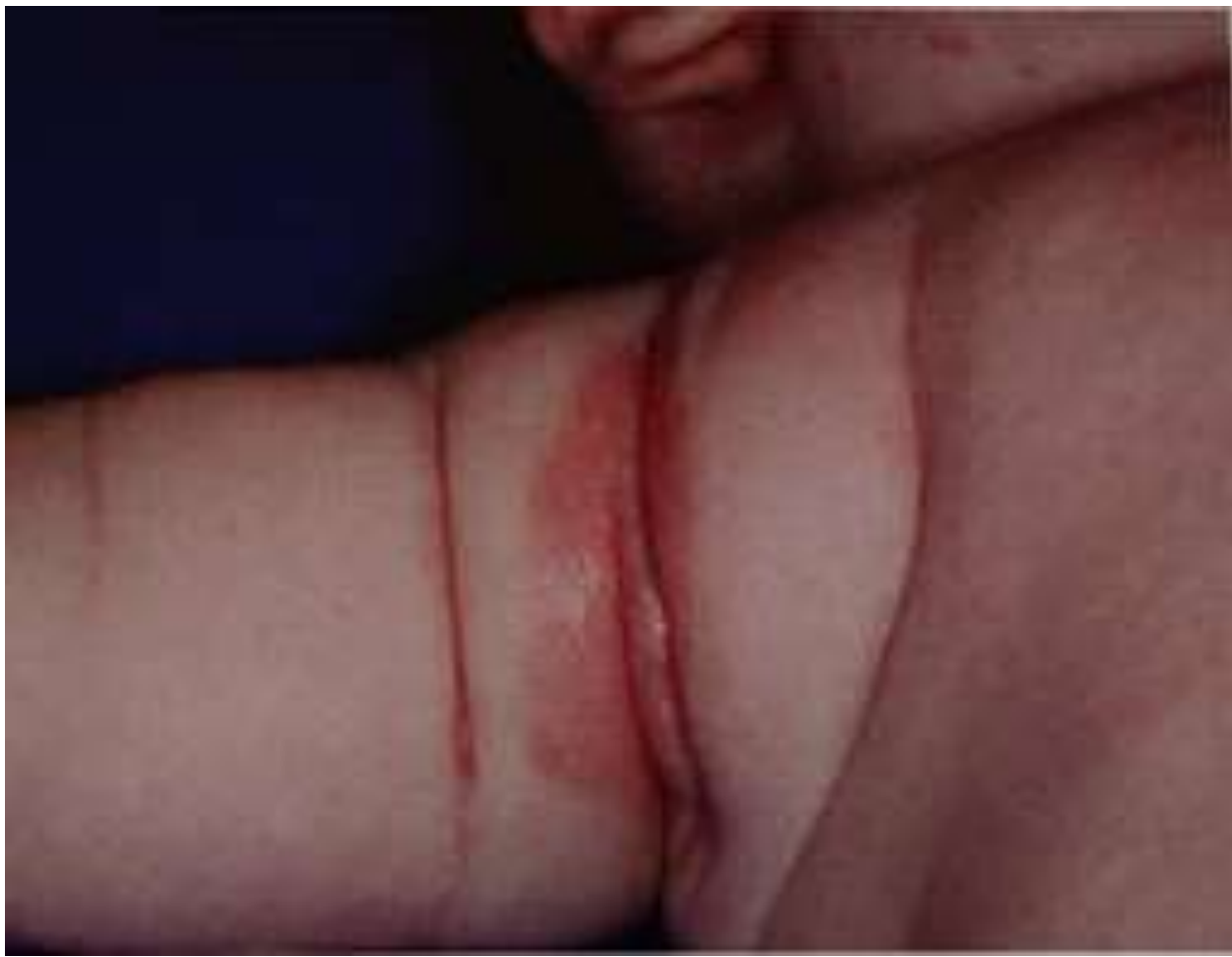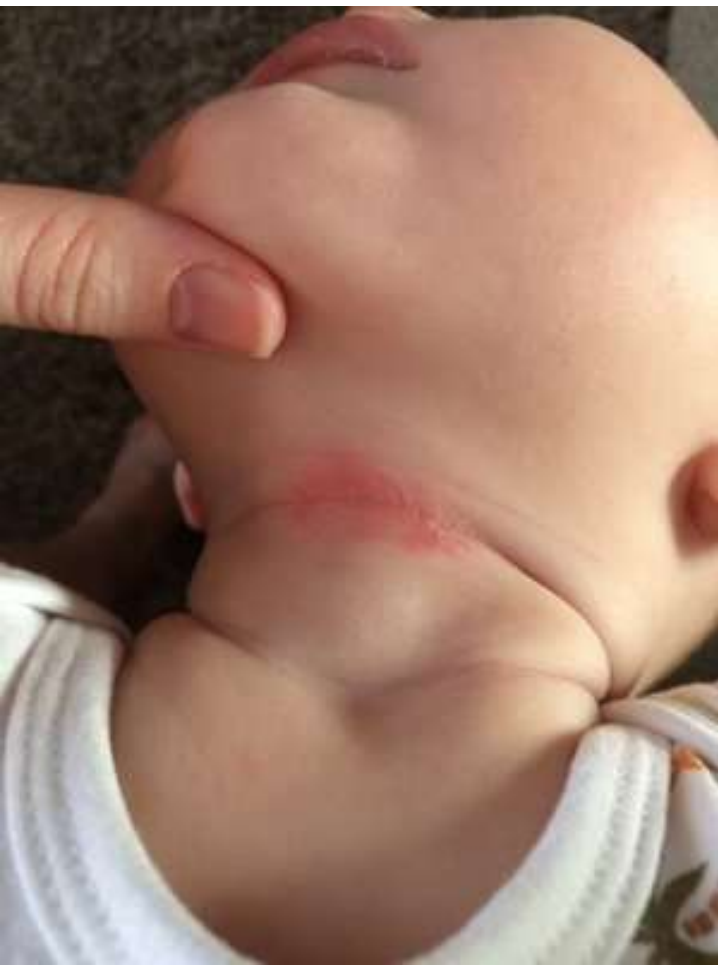Beloop: spontane regressie

Behandeling: olie – vette zalf

evt lichte cortisonezalf



Intertrigo



Intertrigo



Wat: nattend erytheem

Waar: plooien

Wanneer: combinatie wrijving – vocht - warmte

Beloop: zelflimiterend

cave surinfectie candida – bacteriën

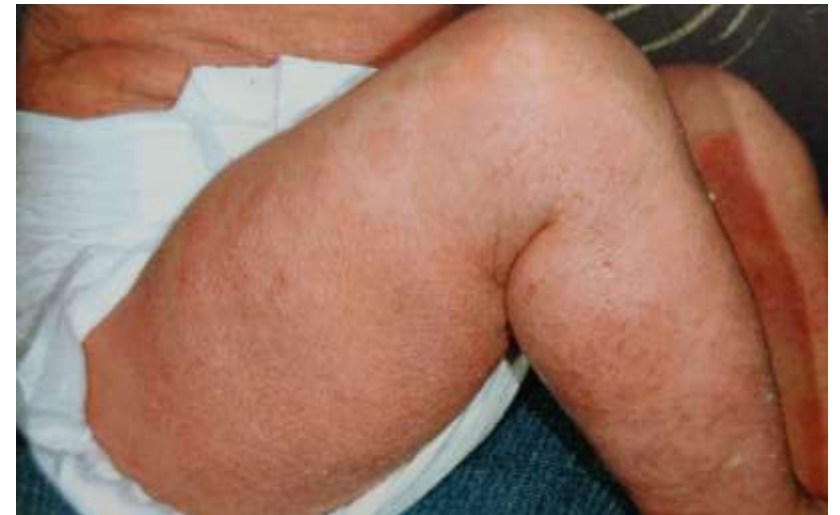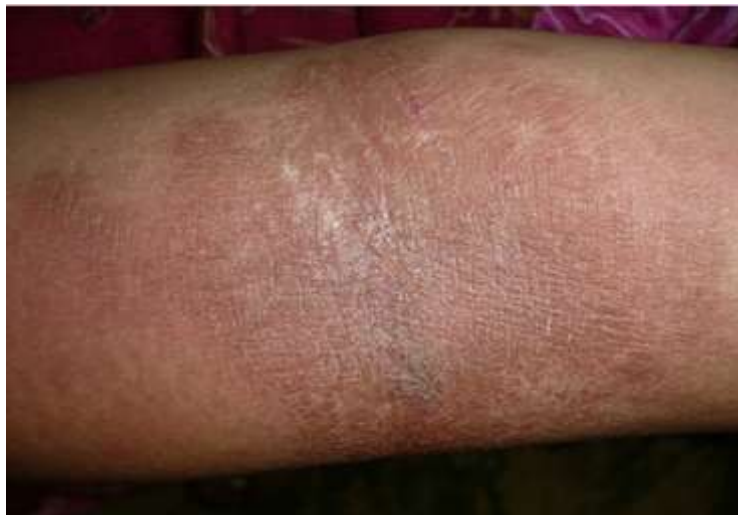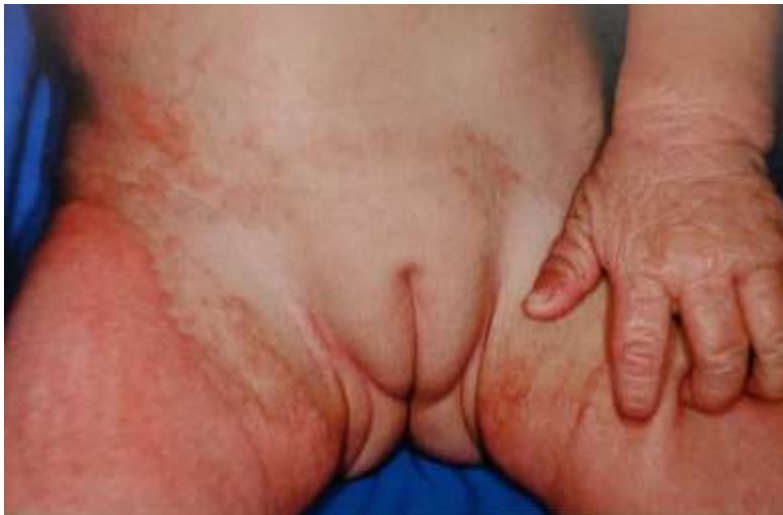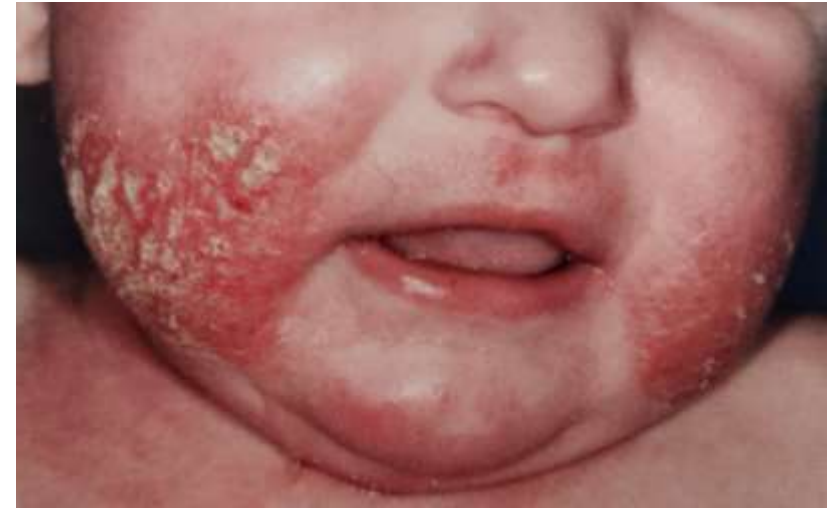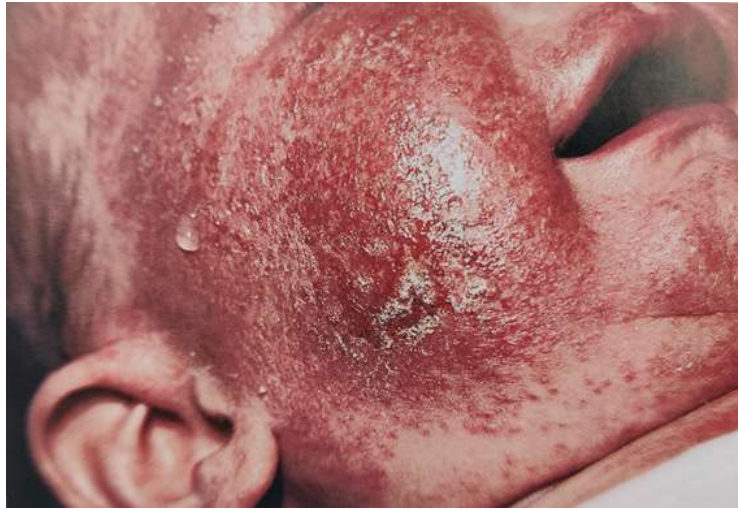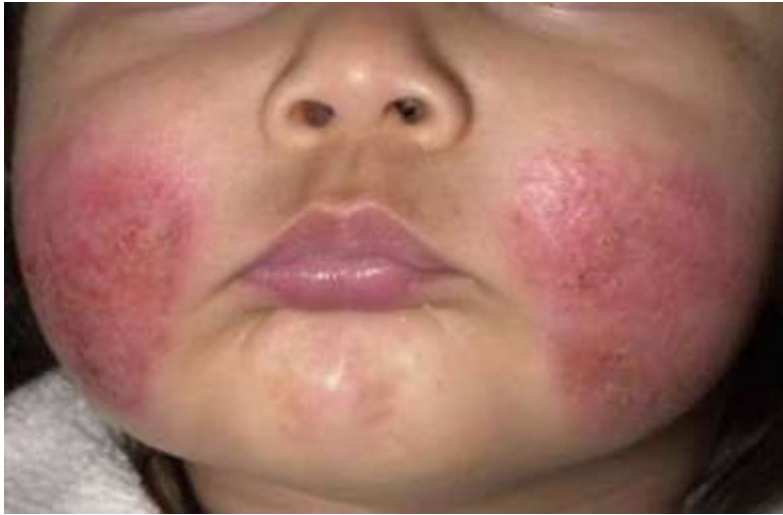Behandeling: reiniging – drogen

zinkzalf – littekenzalf

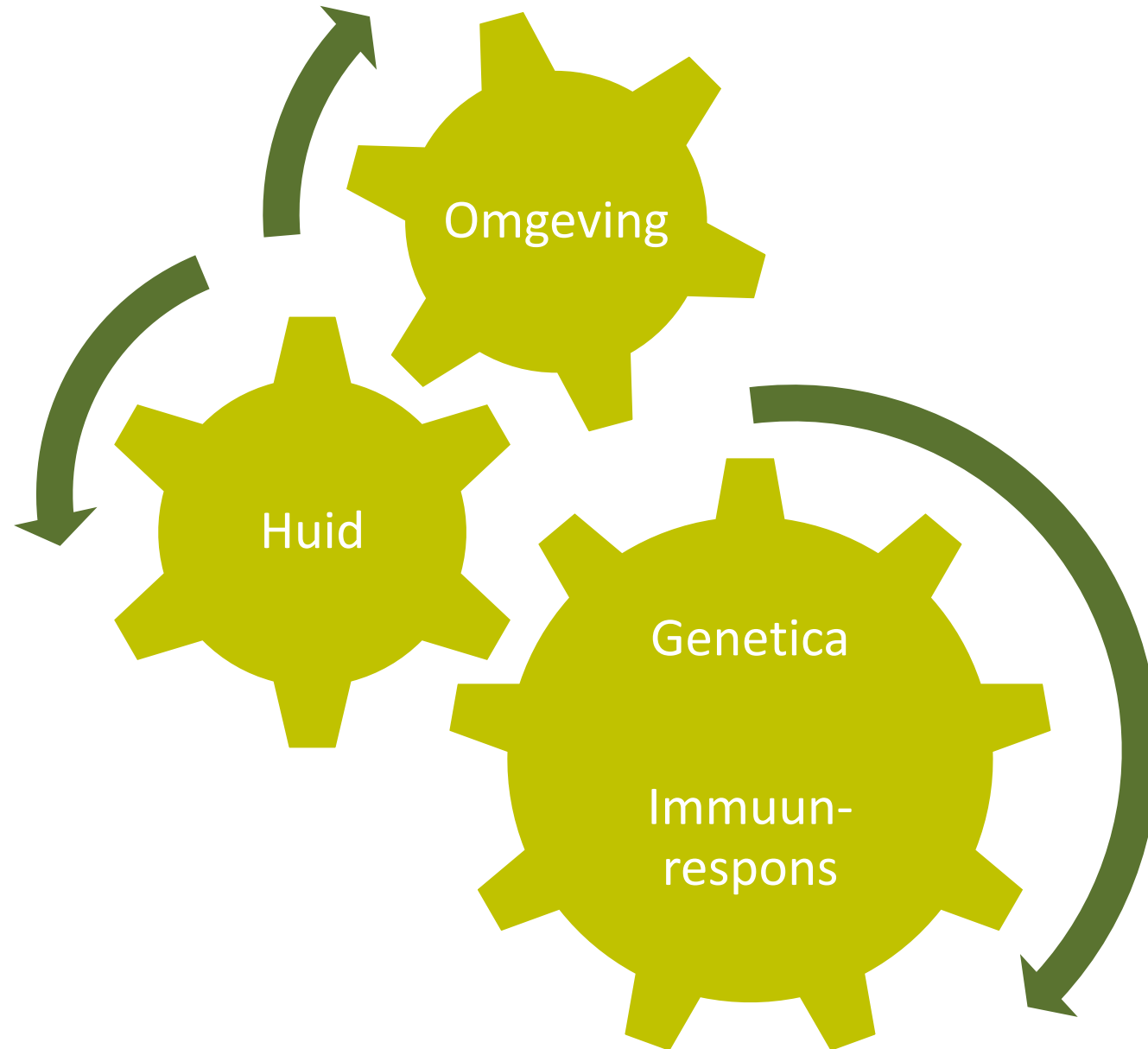
antimycotische – antibiotica zalf



Atopische dermatitis



Atopische dermatitis - pathogenese



Atopische dermatitis



~ eczeem

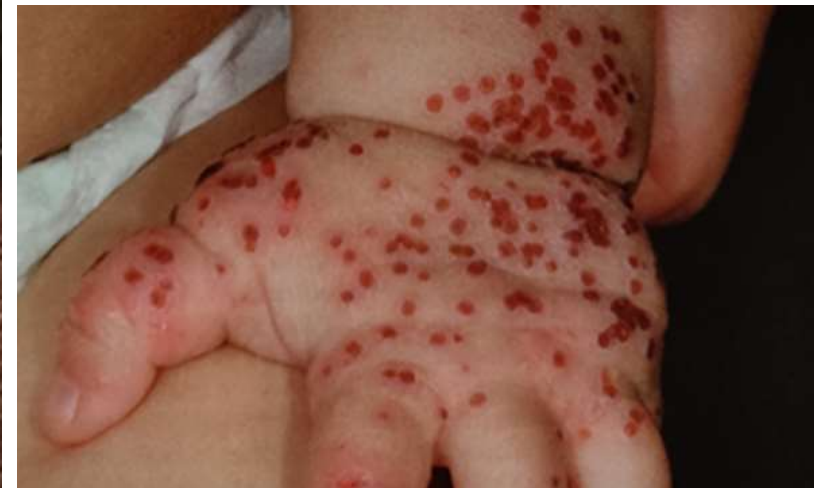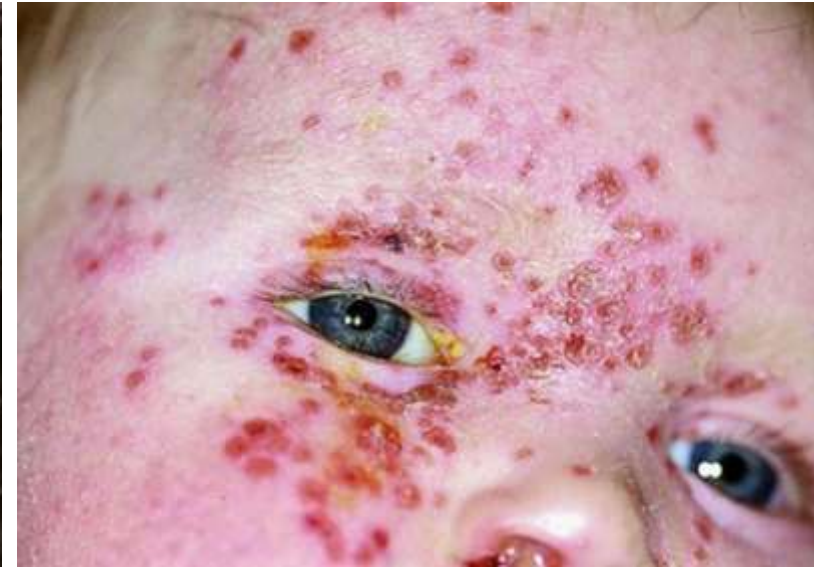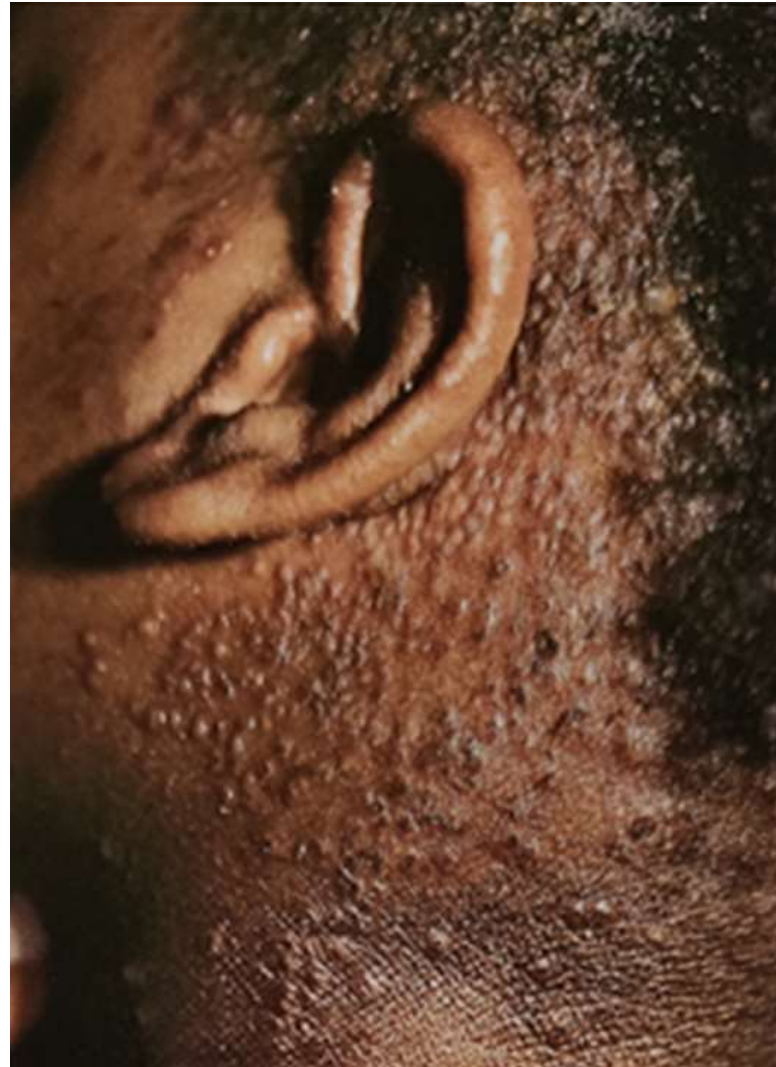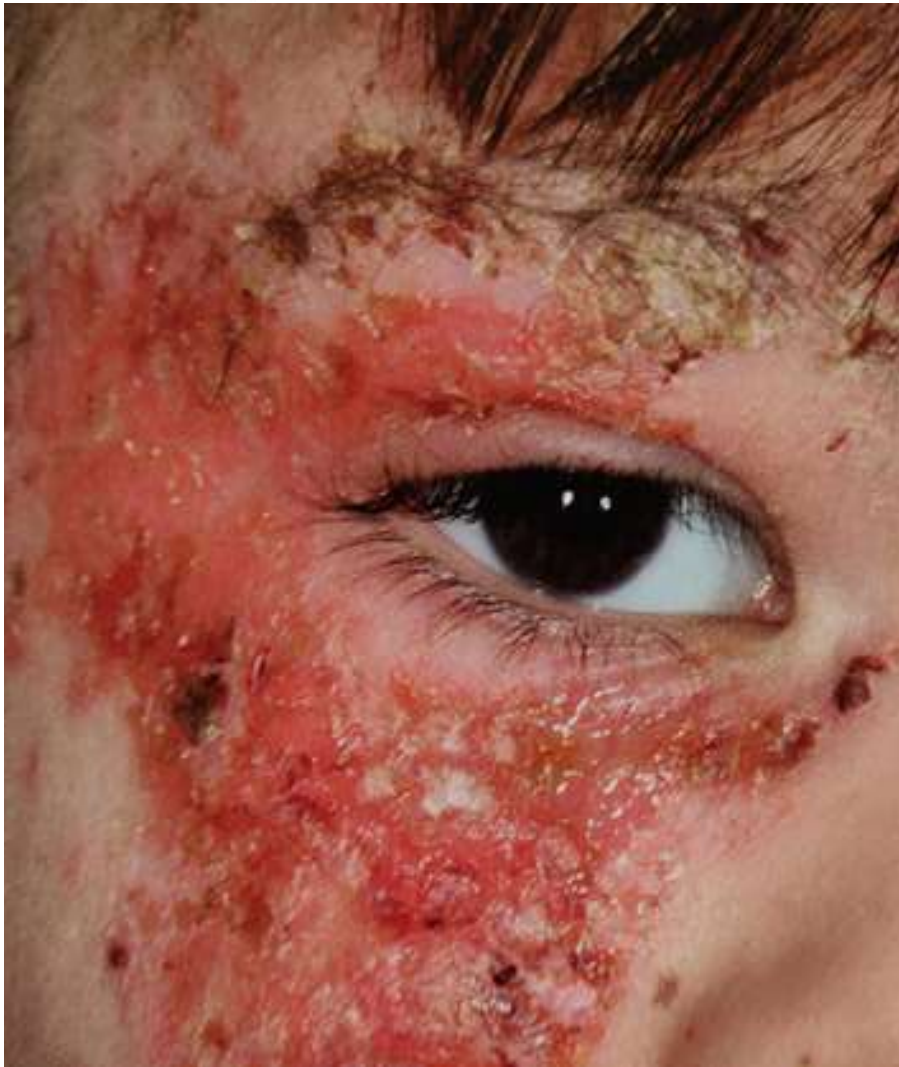Wat: droge jeukende huid, erythemateus, papels en vesikels, schilfering, lichenification en kloven

Waar: jonge kinderen wangen en extensor ledematen
oudere kinderen holttes

Wanneer: <5 jaar, 15-20% van de kinderen

Beloop: chronisch beloop met opstoten, cave surinfecties

Atopische dermatitis - complicaties



Atopische dermatitis - behandeling



Behandeling:

Patiënten educatie

uitlokkende factoren verwijderen

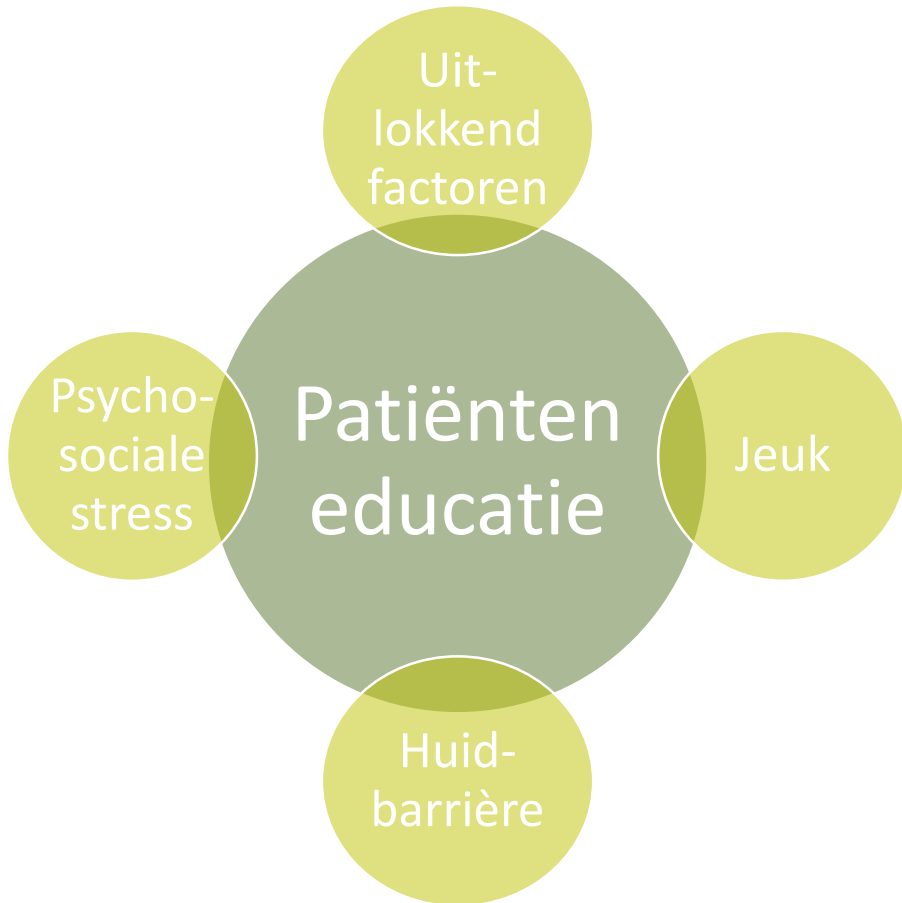
Huidbarrière + jeuk

- lokaal: hydraterende zalven,

corticoidzalven, immunomodulatoren

- systemisch: antihistaminica

Psychosociale stress



Atopische dermatitis - allergieën



Complexe relatie

Atopic march

Inhalatie allergieën geassocieerd met opstoten AD

Voedselallergieën bij $\pm 1/3$ kinderen matig-ernstig eczeem

>90% Koemelk, ei, pinda, tarwe, soja, noten, vis

Dual allergen exposure hypothese (Lack)

Voedsel tolerantie via orale blootstelling

Sensitisatie via huid

Atopische dermatitis - voedselallergieën



Fenotypes

Onmiddellijke (niet-eczemateuze) IgE-gemedieerde reactie

Late eczemateuze reactie

Gecombineerde reactie

Oppuntstelling voedselallergie bij eczeem

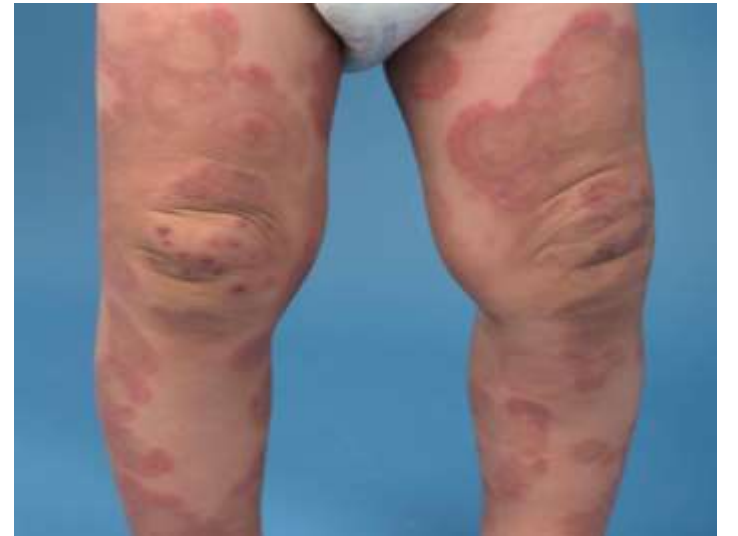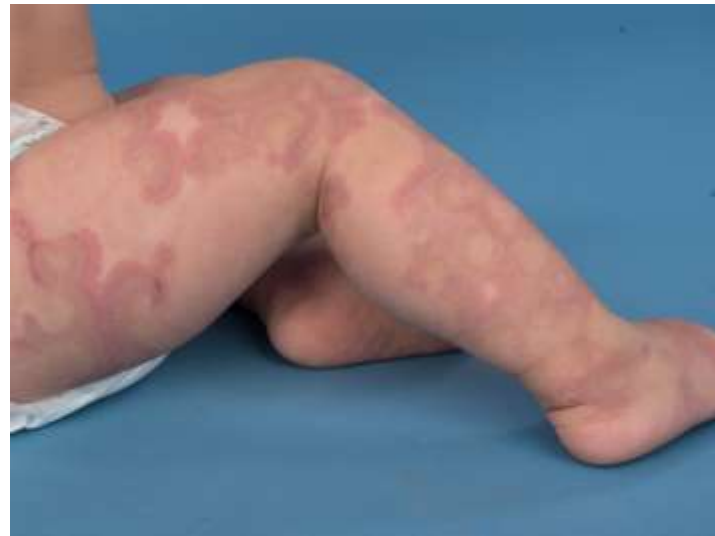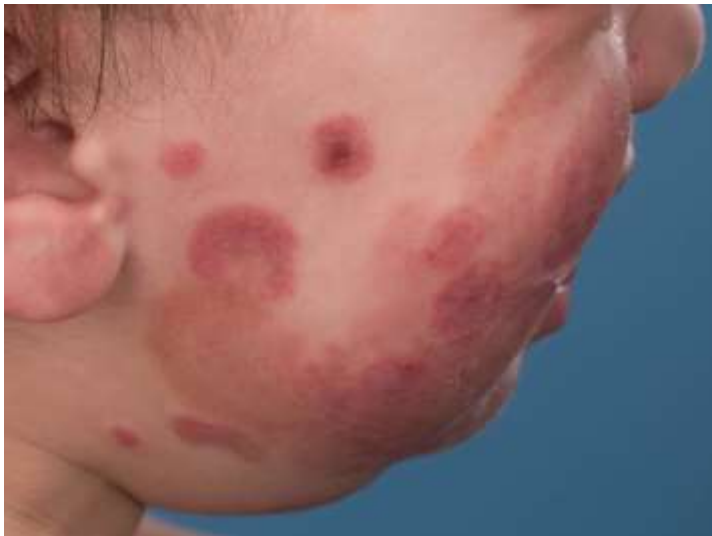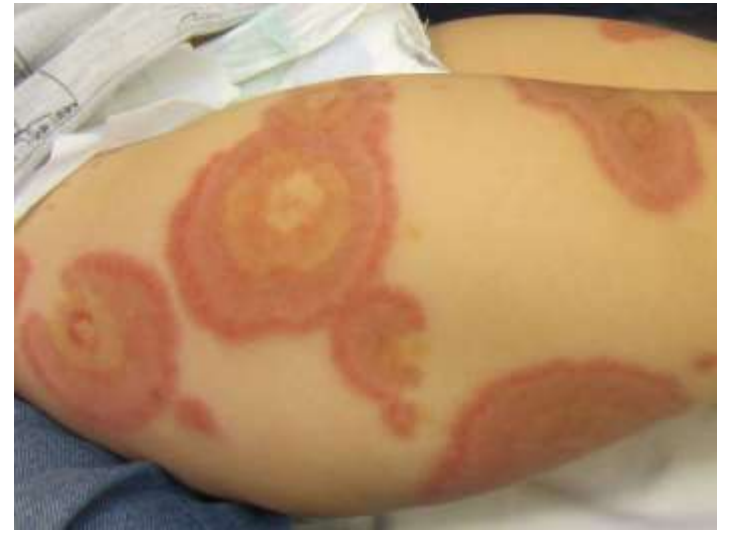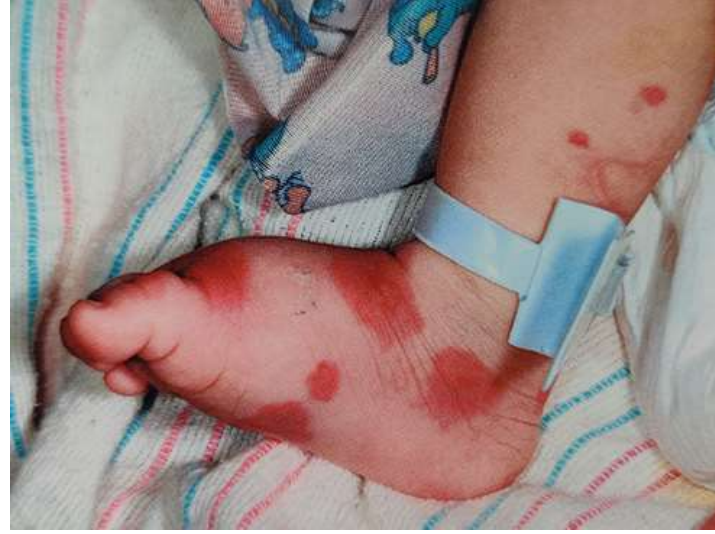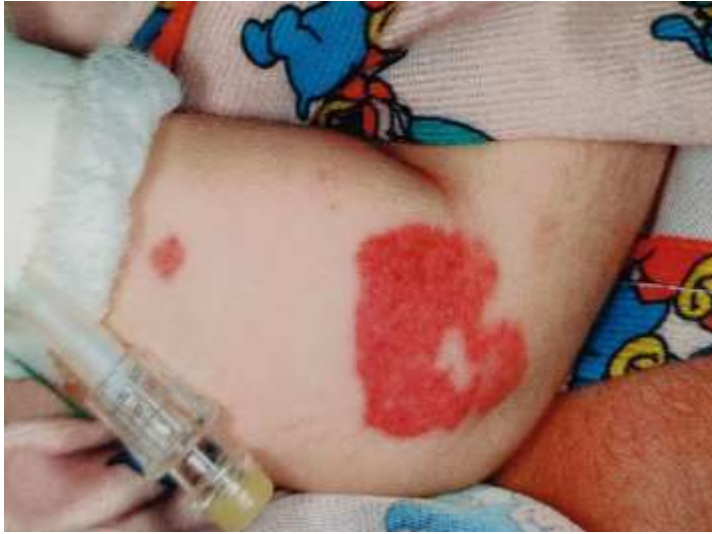AD + onmiddellijke reactie op bepaalde voeding

Persisterend matig-ernstig eczeem ondanks adequate behandeling

Verdenking van bepaald voedingselement als trigger van
persisterend AD

Anamnese - sIgE en/of huidtesten - eliminatie dieet - food challenge

AHOI





Acute Hemorrhagic Oedema of Infancy

~ ziekte van Finkelstein

Wat: purpura met cocarde uitzicht, oedeem

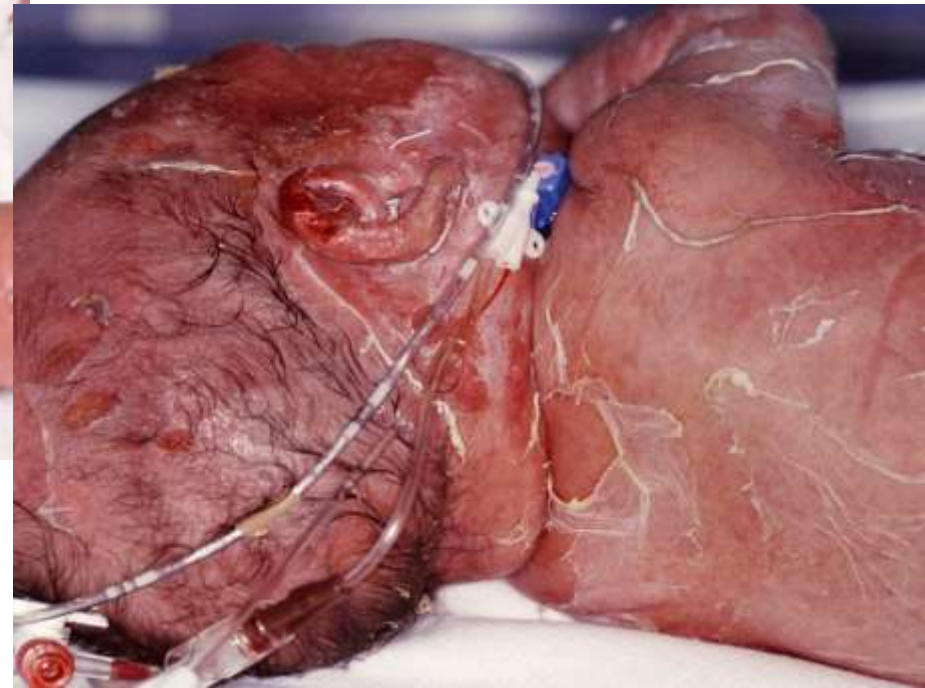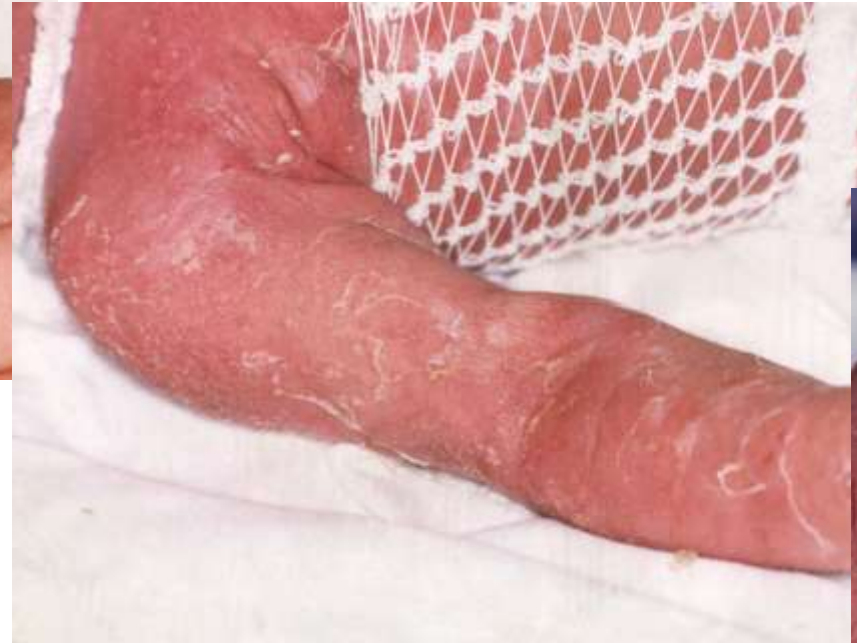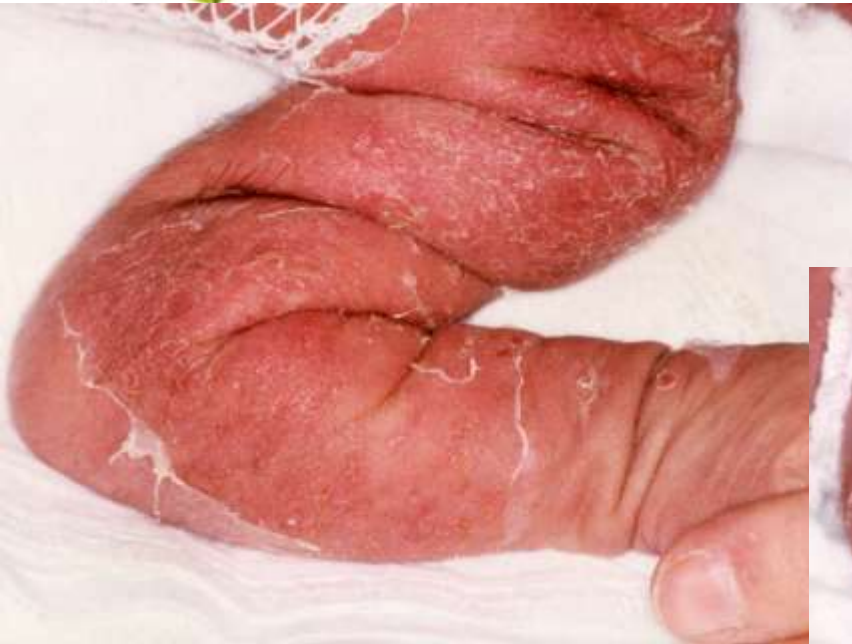Waar: extremiteiten – gelaat

Wanneer: 4 maanden – 3 jaar

Beloop: zelflimiterend, 1 – 3 weken

Behandeling: geen

SSSS





Staphylococcal Scalded Skin Syndrome

Wat: diffuse maculaire erythrodermie, bullae,
uitgebreide desquamatie

Waar: begint rond openingen/plooien/infectiehaarden
septicemie → laesies over hele lichaam

Wanneer: jonge kinderen

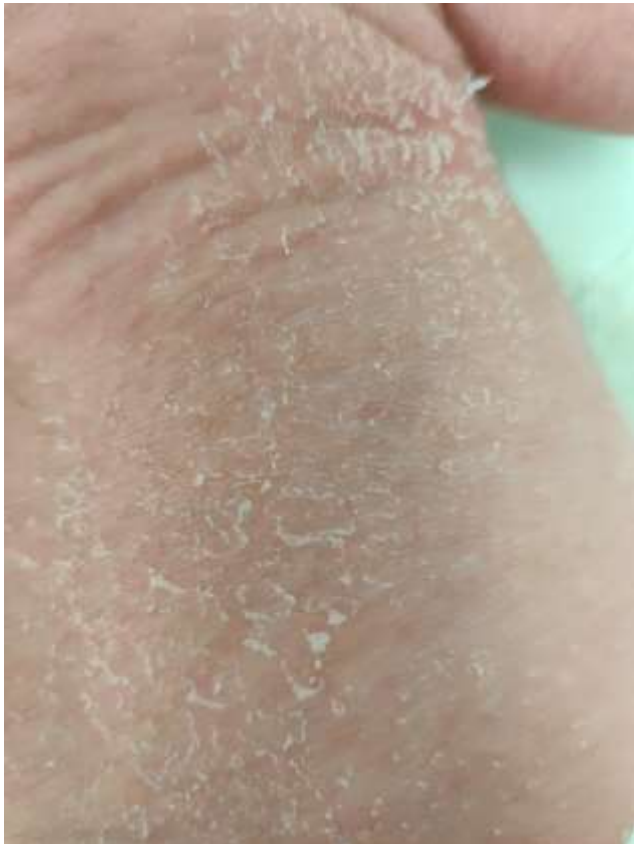Beloop: ernstig

Behandeling: IV AB - pijnstilling - vocht - wondzorg

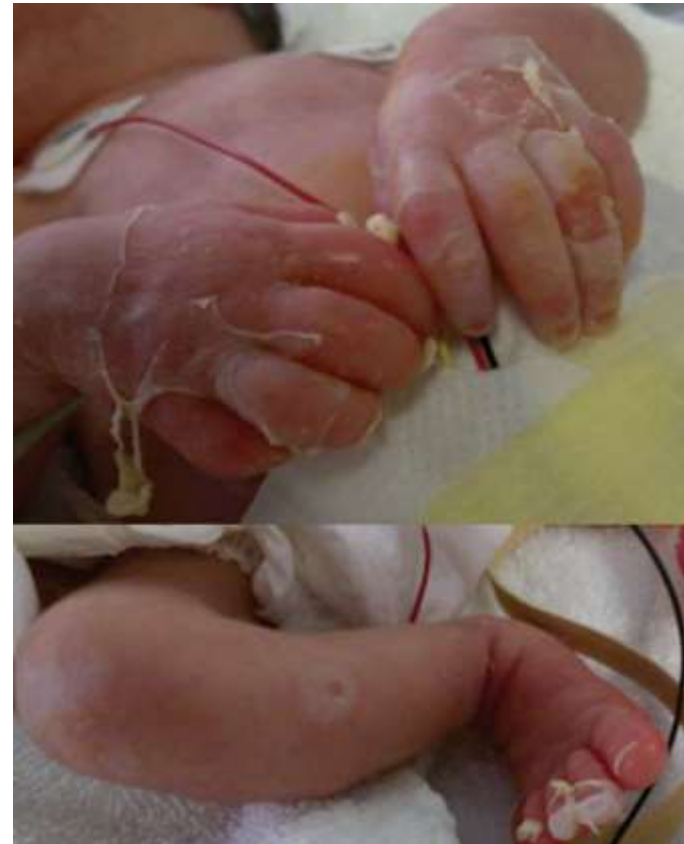SSSS – differentiaal diagnose



Fysiologische desquamatie



Congenitale syphilis



Take home messages



Verschillende zelflimiterende aandoeningen bij zuigeling

Atopische dermatitis

multifactorieel aspect

hoekstenen behandeling: educatie + lokale therapie

Sensitisatie aan voedingsallergieën: contribuerende factor bij matig-ernstig eczeem maar meestal niet oorzaak

Enkele niet te missen urgenties

eczema herpeticum

SSSS